

Tratamiento quirúrgico de puente portosistémico extrahepático en un perro chihuahua. Reporte de caso clínico.

PALABRAS CLAVE: Puente portosistémico > hígado > enzimas hepáticas > canino

Barajas-López Ignacio Netzahualcoyotl¹
Arnaud-Pérez Gabriela²
Córdoba-Castro Francisco³
Delgado-Pedraza Ana Sofía⁴
González-Garibay Karen Paulina⁵

¹ Doctor en Ciencias Médicas, Clínica Veterinaria para Perros y Gatos de la Universidad Michoacana de San Nicolás de Hidalgo, Morelia, Michoacán, Teléfono 4433714406, ibarajas@umich.mx.

² MVZ. Abcentro Hospital Veterinario, Morelia, Mich.

³ MVZ, Clínica Veterinaria Prehistoric Animal.

⁴ PMVZ, Hospital Veterinario ABCentro, Morelia.

⁵ PMVZ, Clínica Veterinaria para Perros y Gatos de la Universidad Michoacana de San Nicolás de Hidalgo.

Resumen:

Se reporta el caso clínico de un perro, chihuahua, macho de 10 meses de edad por motivo de presentar desorientación, pérdida de la visión y jadeo, que al examen físico se observó taquicardia, disnea, disminución de la visión, con marcha con desorientación, el resto de las constantes fisiológicas estuvieron dentro de rango normal, en los estudios de laboratorio clínico se reportó anemia, hiperproteíнемia, desviación a la izquierda y linfopenia la izquierda y hipocolesterolemia e incremento de enzimas hepáticas (ALT, AST Y FAS), hipoalbuminemia, hiperglobulinemia; en el estudio de ultrasonido abdominal se notó microhepatía y con estudio Doppler color se detectó una conexión entre vena cava y mesentérica con zona de turbulencia en abdomen craneal derecho. Se realizó laparotomía exploratoria donde se detectó la presencia de un puente porto sistémico el cual fue ligado empleando material de celofán y seda 2-0. El paciente presentó una evolución favorable.



Léalo en web

Introducción:

El hígado es muy importante en diferentes procesos biológicos esenciales para la vida. Sus funciones de regulación, síntesis, almacenamiento, desintoxicación, hematopoyesis y excreción son indispensables para mantener la homeostasis. Muchas de sus actividades no se realizan en otro órgano; como consecuencia, los trastornos en el sistema hepatobiliar pueden tener diversos efectos sobre diferentes funciones fisiológicas del organismo. La encefalopatía hepática (EH) es un síndrome metabólico asociado con una disfunción hepática significativa y se caracteriza por una disfunción cerebral y neuropsiquiátrica difusa (Nelson y Couto, 2020). Los puentes portosistémicos (PPS) son vasos sanguíneos anormales que permiten que la sangre de la vena porta evite el parénquima hepático. Dado que la sangre portal no es filtrada por el hígado, diferentes toxinas pueden alcanzar la vasculatura sistémica e inducir encefalopatía hepática en perros y gatos (Katrib, 2017; Tobias y Rohrbach, 2003).

Caso Clínico:

Reseña

Se presentó a consulta un perro de raza Chihuahua, macho, de 10 meses de edad, con calendario de vacunación y desparasitación completos, su dieta era a base de alimento comercial para cachorro en forma de croquetas, vivía con otro perro sano dentro casa y salía a la vía pública regularmente. El motivo de consulta fue que le habían notado ataques de nervios, salivación, desorientación y chocar con muebles.

Historia Clínica

El propietario reportó que habían notado en su perro desde una semana previa que temblaba mucho en especial cuando el perro se exponía a situaciones de estrés, observándose que expulsaba espuma por la boca, además de presentar jadeo. Incluso el paciente choca con las paredes y se le nota desorientado, pues caminaba y se quedaba parado. No ha aceptado sus croquetas, únicamente come un poco de pollo cocido con verduras. Acude a hospital a segunda opinión, ya que, en una primera consulta en otra clínica privada tras hacer un ultrasonido, se les comentó a los propietarios que su mascota presentaba “el hígado más pequeño de lo normal”. Se comenzó un tratamiento vía oral con silibina e isosilibina y silimarina (*Silybum*

marianum). El paciente no presentó mejoría y posteriormente se percataron que el perro había dejado de apoyar el miembro torácico y pélvico derechos, a veces caminaba en círculos, presentaba ojos llorosos e incluso refieren que parece que pierde la vista momentáneamente.

Examen Físico

Se observó al paciente inquieto pero responsivo a estímulos ambientales, con una condición corporal de 2/5, un peso corporal de 1.2 kg, déficit visual bilateral, disimetría en miembros torácicos y desorientación y taquicardia. El resto de las constantes fisiológicas se notaron dentro de intervalo normal.

Lista de Problemas

1. Ceguera
2. Temblores
3. Desorientación
4. Paraparesis
5. Hiporexia
6. Pérdida de peso

Lista Maestra

Se consideró a la ceguera como el problema principal que se relacionó con el resto de los problemas.

Diagnósticos Diferenciales

Entre los diagnósticos diferenciales se consideró: los puentes portosistémicos extrahepáticos y a los intrahepáticos, hidrocefalia, subluxación atlantoaxial, epilepsia idiopática, parasitismo gastrointestinal, hipoadrenocorticismos, hepatopatías primarias e intoxicación.

Diagnóstico Presuntivo

Se consideró como diagnóstico presuntivo la presencia de puentes portosistémicos extrahepáticos.

Plan Diagnóstico

Se realizó hemograma y química clínica donde se reportó hipoproteíнемia y desviación a la izquierda, hipoglucemia, hipocolesterolemia, hipoalbuminemia (27.1 g/L), hipocalcemia, en la relación albúmina/globulinas por inflamación, y el incremento de la ALT, AST y FA. En el uroanálisis se observó infección en vías urinarias. ▶

En el ultrasonido abdominal se reportó microhepatía con presencia de una comunicación vascular anormal con flujo turbulento en el cuadrante craneal derecho, diagnosticándose un puente porto sistémico extrahepático (Ver imagen 1).

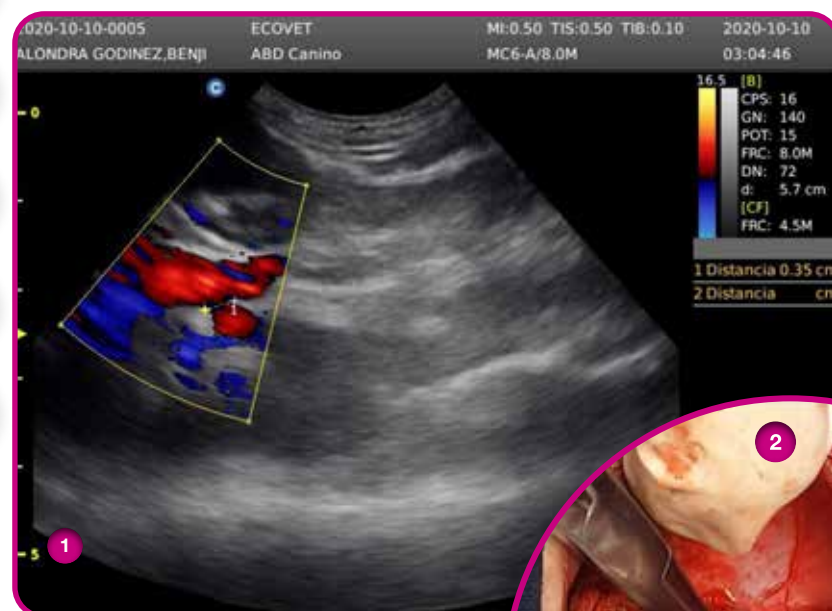


Imagen 1. Ultrasonido Doppler color en el cuadrante craneal derecho abdominal del paciente, se observa un flujo turbulento vascular por la presencia de puente portosistémico.

Imagen 2. Vista transquirúrgica donde se identifica en la región del foramen epiploico el puente anómalo afluyente a la vena cava craneal.

líquidos con solución mixta a dosis de mantenimiento, compresas tibias, mediciones de glucemia y de la presión arterial. Al día siguiente aceptó la dieta de prescripción, tomo agua, orinó, defecó y se mandó a casa.

Evolución

A los 8 días se retiraron puntos de piel, los propietarios reportaron marcada mejoría en su conducta y apetito, se suspendió la medicación y solo se continuó administrando la silimarina. Se realizó una revisión dos meses posteriores y la propietaria reportó un marcado incremento en la actividad y evolución favorable. Se realizaron estudios de laboratorio clínico se reportó ligera linfopenia y desviación a la izquierda y en la química un incremento de ALT y FA, con hipoalbuminemia (28.2 g/L), se realizó estudio de ultrasonido abdominal donde se observó aumento del tamaño del hígado con adecuado flujo sanguíneo respecto al estudio previo, los propietarios han reportado una evolución favorable del paciente.

Discusión

La mayoría (75%) de los perros con puentes portosistémicos únicos se identifican en animales menores de 2 años, pero se han diagnosticado en perros de 10 años o más (Tobias y Rohrbach 2003; Windsor y Olby 2007). Según Van den Bossche *et al.*, (2011) los signos clínicos en los perros con puentes portosistémicos congénitos tienden a surgir

durante la etapa de cachorro. Hay signos de encefalopatía hepática que incluyen: evidencia neurológica y conductual de disfunción cerebral difusa, entre los cuales se han reportado pérdida de apetito, embotamiento mental, letargo y lentitud, debilidad, falta de equilibrio, desorientación, ceguera, convulsiones e incluso coma. Al igual que los signos reportados en el presente caso que fueron debilidad, falta de equilibrio, marcha desorientada y ceguera. Las derivaciones portosistémicas evitan gran parte del paso de la sangre por el hígado y llevan la circulación portal directamente a la circulación sistémica, de esta manera aumentan las concentraciones en la circulación de sustancias que normalmente serían eliminadas por el hígado (p.e. amoníaco, bacterias absorbidas y endotoxinas, metionina/mercaptanos, ácidos grasos de cadena corta, y alteraciones en las proporciones entre los niveles circulantes de aminoácidos de cadena ramificada y aromáticos y ácido gamma-aminobutírico) las cuáles han sido incriminadas en la elaboración de neurotransmisores falsos (Latimer, 2005).

Lamb (1996) reportó que la ecografía tiene una sensibilidad del 47% al 95% y una especificidad del 67% al 100% en la identificación de puentes portosistémicos con una precisión que alcanza el 94% en perros y el 100% en gatos. La diferenciación entre derivaciones intrahepáticas y extrahepáticas fue 92% de precisión en 38 perros por lo que utilizar esta técnica diagnóstica permitirá la visualización de derivaciones portosistémicas de manera más sencilla y clara, normalmente se evidencia un vaso intrahepático dilatado o la comunicación entre una derivación intrahepática y la vena cava, al igual que en el diagnóstico ecográfico del paciente donde se visualizó una conexión entre vena cava y mesentérica con zona de turbulencia, del lado derecho. La cirugía es el tratamiento de elección en la mayoría de los animales con , porque la función hepática continuará deteriorándose mientras la sangre se siga desviando del hígado (Fossum, 2019). En muchos casos, la oclusión del vaso anómalo, restaura la funcionalidad hepática a unos niveles normales o casi normales (Nelson y Couto, 2020), esta opción fue aceptada por la propietaria.

Como reportaron Greenhalgh *et al.* (2014) el pronóstico y la tasa de supervivencia a largo plazo en pacientes afectados clínicamente y sometidos a cirugía son significativamente mayor que aquellos

pacientes que son sometidos únicamente a manejo terapéutico. La cantidad y la frecuencia de los signos clínicos luego del tratamiento son más bajos en los pacientes tratados quirúrgicamente, lo que sugiere que pueden tener también una mejor calidad de vida; sin embargo, la cirugía está asociada con un bajo pero importante riesgo de muerte perioperatoria, por lo que algunos propietarios pueden no estar dispuestos a aceptarla.

El tratamiento médico de los puentes portosistémicos puede dividirse en tratamiento médico y tratamiento quirúrgico. El tratamiento médico se basa en la corrección de alteraciones en fluidos, electrolitos y glucemia, y en la prevención de la encefalopatía hepática. Comúnmente se recomienda el uso de antibióticos para disminuir la población bacteriana intestinal y por tanto la producción de amoníaco, el uso de lactulosa para producir una disminución del pH intestinal, la cual atrapa el ión de amonio y disminuye su absorción, inhibe la producción y metabolismo de proteínas y disminuye el tiempo de tránsito intestinal y en algunos casos con cuadros convulsivos se administran anticonvulsivos como diazepam o infusiones de propofol (Konstantinidis *et al.*, 2023).

Las dietas de prescripción preparadas comercialmente para el soporte hepático son apropiadas para la restricción de proteínas en pacientes con enfermedad hepática (Proot *et al.*, 2009). El tratamiento médico de los PPS es paliativo sólo durante un corto tiempo (Katrib, 2017, Greenhalgh *et al.*, 2010; Greenhalgh *et al.*, 2014). Se recomienda un período de estabilización mínimo de 2 semanas con tratamiento médico antes de la atenuación (Weisse *et al.*, 2017). Los puentes portosistémicos congénitos no tratados quirúrgicamente ocasionan invariablemente la muerte del animal, debido a una atrofia progresiva del hígado y a un consecuente cuadro de encefalopatía hepática (Gow, 2017). El cierre quirúrgico del puente portosistémico tiene como objetivo la recanalización de la sangre de la vena porta a través del hígado para promover la recuperación de sus funciones. Sin embargo, un cierre completo o excesivamente rápido puede dar lugar a una hipertensión portal debido a la resistencia al paso de flujo sanguíneo a través del vaso portal hipoplásico. Esto puede suponer un riesgo para la vida del paciente (Broome *et al.*, 2004; Beardall *et al.*, 2023). ▶



Las atenuaciones se pueden realizar mediante intervención quirúrgica abierta utilizando anillos constrictores ameroides, bandas de película delgada y ligadura con sutura parcial o completa o mediante embolización transvenosa percutánea con espiral. Konstantinidis *et al.* (2023) y Sereda *et al.*, (2005) opinaron que no existe evidencia sólida para recomendar una técnica quirúrgica sobre otra.



La comunicación anómala puede ser entre dos venas, estudios han revelado cinco tipos distintos de derivación: gastrofrénica izquierda, gastrocava derecha, esplenocava, colocaval y gastroácigos izquierda. Las observaciones macroscópicas directas en el momento de la cirugía confirmaron cuatro sitios consistentes de comunicación entre el vaso anómalo de la derivación y el sistema venoso sistémico: la vena cava caudal al nivel del agujero epiploico; la vena frénica izquierda a la altura del hiato esofágico; la vena ácigos a nivel del hiato aórtico; y la vena cava caudal o vena ilíaca a la altura de la sexta o séptima vértebra lumbar (White *et al.*, 2018).



Se ha recomendado el uso de bandas de celofán o anillo de constrictor ameroide por que permiten una oclusión gradual, reduciendo el riesgo por hipotensión (Mehl *et al.*, 2005). El pronóstico y la tasa de supervivencia a largo plazo en pacientes afectados clínicamente y sometidos a cirugía fue significativamente mayor que aquellos pacientes que son sometidos únicamente a manejo terapéutico; sin embargo, la cirugía está asociada con un bajo pero importante riesgo de muerte perioperatoria, por lo que algunos propietarios pueden no estar dispuestos a aceptarla. El pronóstico después de la atenuación quirúrgica de PPS es generalmente favorable para los perros y regular para los gatos. como convulsiones postoperatorias y recurrencia de signos clínicos, respectivamente (Greenhalgh, 2014; White *et al.*, 2018; Konstantinidis *et al.*, 2023)

Conclusiones

En perros de raza pequeña con cuadros de encefalopatía hepática se debe considerar en los diagnósticos diferenciales a los puentes porto sistémicos, que se debe apoyar con estudios de laboratorio clínico, siendo el estudio de ultrasonografía la prueba accesible y específica para su diagnóstico.

Es importante estabilizar al paciente con encefalopatía hepática mediante tratamiento médico previo a una intervención quirúrgica. La ligadura de los PPS extrahepáticos con celofán es una opción que continúa siendo viable para su tratamiento ■

Nota: Este trabajo fue presentado en el XXXIX Congreso Anual de la Asociación Mexicana de Médicos Veterinarios Especialistas de Pequeñas especies A.C. "Dr. Carlos García Alcaraz" el 11 de noviembre de 2011 en la presentación de trabajos libres.



Número de Registro Q-4196-275



Más información al escanear este QR

¿Para que sirve?

Tratamiento para dermatofitosis, dermatitis por *Malassezia* sp., criptococosis, blastomicosis, histoplasmosis, esporotricosis y candidiasis.

- Antimicótico de elección para uso en gatos
- Mayor espectro menos efectos adversos
- Su administración es segura en gatos a partir de los 10 días de edad
- Útil para administrarse en perros de talla pequeña
- Pueden emplearse protocolos de tratamiento por pulso

Zoonosis *Microsporium canis* es el agente causal de la tiña

Formula:
Cada mL contiene:
Itraconazol 100 mg



Micosis

- ▶▶▶ Las micosis se pueden clasificar en superficiales (cutáneas) o profundas:
- ▶▶▶ Las **micosis superficiales** se limitan a la piel e incluyen dermatofitosis e infecciones por *Malassezia* sp.
- ▶▶▶ Las **micosis profundas** pueden ser causadas por hongos dimórficos (*Blastomyces* sp., *Histoplasma* sp. y *Sporothrix* sp).

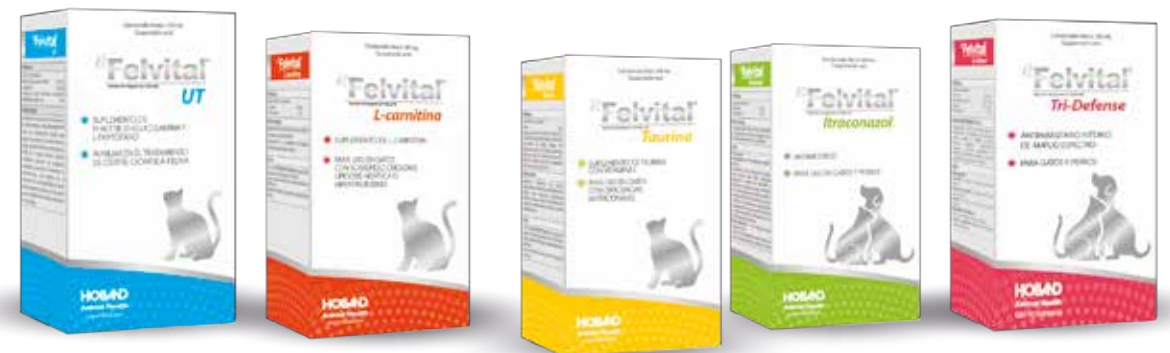

Micosis superficiales

Este tipo de micosis suele ser causada por hongos dimórficos y su frecuencia de presentación es menor que las micosis superficiales en gatos y perros, sin embargo, estas micosis pueden traer consecuencias importantes en la salud de las pequeñas especies y el humano (zoonosis).

Micosis profundas

La dermatofitosis y la dermatitis por *Malassezia* sp. representan las micosis superficiales de mayor importancia en gatos y perros. Los principales factores de riesgo asociados a padecer una de estas son: Edad (cachorros y geriatras), inmunosupresión, desnutrición, enfermedades concomitantes, hacinamiento, trauma cutáneo, temperatura y humedad ambiental elevada.





Referencias

- Beardall, R. L.; Sumner, J. P.; Menard, J. V.; Parry, S. A. 2023. Outcomes in dogs with congenital extrahepatic portosystemic shunts treated with surgical ligation or medical management. *Veterinary Medicine and Science* 9(4):1564-1572.
- Broome, C. J.; Walsh, V. P.; Braddock, J. A. 2004. Congenital portosystemic shunts in dogs and cats. *New Zealand veterinary journal* 52(4):154-162.
- Fossum T. W. 2019. *Cirugía en pequeños animales*, 5a edición, capítulo 20. Elsevier. Barcelona, España.
- Gow, A.G. 2017. Hepatic Encephalopathy. *Vet Clin North Am Small Anim Pract* 47(3):585-599
- Greenhalgh, S.N.; Dunning, M.D.; Trevelyan J.M.; Goodfellow, M.R.; Kelman, K.R.; Freitag, T.; Neill, E.; Hall, E.; Watson, P.; Jeffery, N. 2010. Comparación de la supervivencia después del tratamiento quirúrgico o médico en perros con una derivación portosistémica congénita. *J American Veterinary Medical Association* 236(11):1215-20.
- Greenhalgh, S.N., Reeve, J.A, Johnstone, T., Goodfellow M.R., Dunning M.D., O'Neill E.J., Hall E.J., Watson, P.I., Jeffery, N.D. 2014. Long-term survival and quality of life in dogs with clinical signs associated with a congenital portosystemic shunt after surgical or medical treatment. *Journal American Veterinary Medical Association* 245(5):527-33
- Katrib, R.M. 2017. *Odontostomatología y Gastroenterología Diplomado a distancia en Medicina, Cirugía y Zootecnia en Perros y Gatos, (Modulo 7) (10ª Ed).* UNAM, México. Pp. 441-444, 475-479.
- Konstantinidis, A. O.; Adamama-Moraitou, K. K.; Patsikas, M. N., and Papazoglou, L. G. 2023. Congenital Portosystemic Shunts in Dogs and Cats: Treatment, Complications and Prognosis. *Veterinary sciences* 10 (5):346.
- Lamb, C.R. 1996. Ultrasonographic diagnosis of congenital portosystemic shunts in dogs: results of a prospective study. *Vet Radiol Ultrasound*. 37(4):281-288.
- Latimer, S.K. 2005. *Patología Clínica Veterinaria (4ª ed)* Editorial Multi-Médica. Barcelona, España, Pp. 237-261.
- Mehl, M.L.; Kyles, A.E.; Hardie, E.M.; Kass, P.H.; Adin, C.; Flynn, A.K.; De Cock, H.E.; Gregory, C.R. 2005. Evaluation of ameroid ring constrictors for *Journal American Veterinary Medical Association* 226(12):2020-2030
- Nelson R.W. y Couto G. 2020. *Medicina interna de pequeños animales*. 6ª edición. Edra. España.
- Proot, S.; Biourge, V.; Teske, E.; Rothuizen, J. 2009. Soy Protein Isolate versus Meat-Based Low-Protein Diet for Dogs with Congenital Portosystemic Shunts. *J Vet Intern Medn* 23(4):794-800
- Sereda, C. W., Adin, C. A. 2005. Methods of gradual vascular occlusion and their applications in treatment of congenital portosystemic shunts in dogs: a review. *Veterinary surgery* 34(1):83-91
- Tobias K.M., Rohrbach, B.W. 2003. Association of breed with the diagnosis of congenital portosystemic shunts in dogs: 2,400 cases (1980-2002). *Journal American Veterinary Medical Association* 223(11):1636-1639.
- Van den Bossche L., van Steenbeek F.G., Favier RP, Kummeling A, Leegwater PA, Rothuizen J. 2012. Distribution of extrahepatic congenital portosystemic shunt morphology in predisposed dog breeds. *BMC Vet Res* 8:112.
- Weisse, C.; Berent, A. 2017. Hepatic Vascular Anomalies In: *Textbook of Veterinary Internal Medicine*; Ettinger, S., Feldman, E., Cote, E., Eds.; Elsevier: St. Louis, MO, USA; Pp. 1639-1658.
- White, R.N.; Parry, A.T.; Shales, C. 2018. Implications of shunt morphology for the surgical management of extrahepatic portosystemic shunts. *J Australian Veterinary Association* 96(11): 433-441
- Windsor R.C., Olby N.J. 2007. Congenital portosystemic shunts in five mature dogs with neurological signs. *Journal American Animal Hospital Association* 43: 322-331.