

Xenoinjertos estériles de piel de tilapia (Pargo-UNAM) en el manejo de tejido de granulación exuberante en heridas de caballos

PALABRAS CLAVE: piel de tilapia > tejido de granulación exuberante > xenoinjerto > heridas

pMVZ. Dafne Legaria Ramírez
MVZ. María Guadalupe Sánchez González,
MVZ. Adriana Méndez Bernal,
MVZ. María Masri Daba,
MVZ. José Antonio Fernando Martínez

Directora de Genezing7
Tesis UNAM
genezing7@gmail.com

Resumen

Introducción:

El avance científico en la medicina regenerativa humana con base en la utilización de piel de tilapia, inspiró en la creación de un nuevo tratamiento innovador para favorecer la reparación tisular, en específico el proceso de regeneración en los caballos.

Por medio de investigaciones realizadas desde el 2015 se concluyó que la piel de tilapia es un biomaterial útil en la ingeniería biomédica, su utilización actualmente abarca áreas de la medicina humana como ginecología, cirugía plástica, ortopédica y cirugías transgénero.

En el CEIEGT (Centro de Enseñanza, Investigación y Extensión en Ganadería Tropical) parte de la FMVZ- UNAM se creó una especie híbrida de tilapia por sus investigadores denominada (Pargo-UNAM) la cual fue seleccionada para crear el xenoinjerto estéril de piel de tilapia, utilizado para la investigación sobre su aplicación como tratamiento en el control de tejido de granulación exuberante (EGT) como promotor en la reparación de heridas logrando una completa epitelización y cicatrices estéticas.

Métodos

Se seleccionaron dos caballos de salto, raza Pura Sangre Inglés, una hembra y un macho, con lesiones en los miembros pélvico derecho y torácico derecho, ambas heridas fueron tratadas previamente con productos comerciales sin mejoría, se abordaron para realizar una curación por segunda intención utilizando recambios semanales con Xenoinjertos estériles de piel de tilapia (Pargo-UNAM), realizando mediciones y observaciones antes-después del tratamiento para su posterior análisis.

Resultados

Como se esperaba el perímetro de ambas heridas fue disminuyendo gradualmente teniendo como medidas iniciales en el primer caso: **área**: 2013.093 cm², **ancho**: 6.60 cm **largo**: 4.80 cm **grosor**: 0.30 cm; en el segundo caso: **área**: 3039.875 cm² **ancho**: 5.40 cm **largo**: 6.80 cm **grosor**: 0.80 cm. El aspecto de las heridas mejoró a los 21 días notándose una mejoría y reducción del perímetro; en el caso 1 la herida cerró en la semana nueve y en el caso 2 el cierre se completo en la semana ocho, ambas completando su epitelización y obteniendo una cicatriz estética.

Conclusión

El uso de xenoinjertos de piel de tilapia en heridas de caballos con EGT resulta eficaz para su control y reparación tisular, logrando una cicatriz estética pero en cada individuo dependerá el tiempo de reparación asociado al perímetro, profundidad y daño generado a la membrana basal del epitelio, por lo cual se continuará con la investigación.

Introducción

En 2014 un grupo de cirujanos plásticos pensó en la piel de tilapia como un tratamiento para las quemaduras, postulándolo como un biomaterial con posibilidad de ser utilizado en la bioingeniería, pero fue hasta 2015 que se realizó una publicación sobre la evaluación microscópica, histoquímica y tensiométrica de la piel de tilapia donde se concluyó que tenía varias similitudes a la piel humana con la diferencia de mayor cantidad de colágeno tipo I, dándole como características alta tensión, elasticidad, resistencia y extensión a la tracción.

En 2016, tras años de estudio encontró que la piel de tilapia tenía una excelente adherencia al lecho de la herida, evitando la contaminación externa, la pérdida de líquido y no requiriendo su remoción, permaneciendo hasta la reparación completa de las quemaduras de segundo grado; El estudio demostró disminución del dolor y la incomodidad. Por lo cual fue creado en 2017 el primer Banco de Piel de Animales Acuáticos diseñado, desarrollado e instalado a partir del desarrollo del procesamiento de la piel de tilapia, con el fin de proveer la distribución de esta piel para estudios multicéntricos en otros estados y otras especialidades como ginecología (levantamiento de útero, vejiga y suelo pélvico), ortopedia (lesiones tendinosas), estomaterapia, cirugía vascular, odontología, medicina veterinaria, cirugía plástica (reconstrucción mamaria e injerto de grasa), cirugía general (hernias) y pérdida de tejidos. ►►



Léalo en web

Fue así que se pensó en este biomaterial para utilizarlo como tratamiento para el control del tejido de granulación exuberante (EGT) un tejido transitorio estancado caracterizado por cuatro elementos: los macrófagos, fibroblastos, miofibroblastos y vasos sanguíneos; presente en heridas contaminadas, infectadas y con inflamación crónica, siendo este uno de los principales factores que interfieren con la reparación tisular. El EGT es muy común en los miembros distales del equino por la escasa irrigación sanguínea comparada con el resto del cuerpo.

Por lo anterior el uso del xenoinjerto de piel de tilapia es un tratamiento innovador en la medicina regenerativa, para heridas crónicas con tejido de granulación, el cual podría ser eficaz para su aplicación en heridas de caballos, las cuales deben reparar por segunda intención y preferiblemente tener una cicatriz estética.

El xenoinjerto de piel de tilapia mantiene la herida húmeda después del desbride quirúrgico, favoreciendo la migración celular al área afectada, estimulan la producción de células necesarias para la epitelización, gracias a su delicada red, caracterizada por su termolabilidad, actividad antibacteriana, antioxidante, antihipertensiva y neuroprotectora, logrando la reparación tisular completa de la herida.

Objetivos: Describir el comportamiento del tratamiento mediante xenoinjertos estériles de piel de tilapia (Pargo-UNAM), en heridas con tejido de granulación exuberante en dos ejemplares de Pura Sangre Inglés.

Obtener resultados favorables y con ello estandarizar el tratamiento como una opción viable e innovadora para la reparación tisular en las heridas de caballos.

Resultados

Se emplearon dos ejemplares de la raza Pura Sangre Inglés, uno de cada sexo, las lesiones se localizaban en los miembros distales, ambas heridas fueron anteriormente tratadas con varios productos comerciales como furacine, negasunt, miel y lavados continuos; Sin obtener ningún cambio aparente, por lo que se consideró otro tipo de tratamiento, ya que la evolución del tejido de granulación exuberante era cada vez mayor.

Caso 1

Historia clínica

Yegua Pura Sangre Inglés de 18 años, sin comorbilidades aparentes, llegó con uno de los tutores responsables de esta investigación, quien decidió sería candidato para el tratamiento de xenoinjertos de piel de tilapia; Presentaba una herida en la región del menudillo en la porción dorsal del miembro pélvico derecho con una evolución de 3 meses aproximadamente tratada a base de lavados con jabón y vendajes a presión con ungüentos de marcas comerciales. ▶▶



Figura 1. Comportamiento de la contracción de la herida, disminución de largo y ancho, elaboración propia.

Cuadro 1. Parámetros fisiológicos del caso #1, elaboración propia.

Examen Físico	Caso #1
Raza	Pura sangre Ingles
Edad (años)	20
Sexo	Hembra
Peso (kg)	500 kg
Temperatura (°C)	37.5
FC (lpm)	25 (Soplo)
FR (rpm)	18
MI	Normo mótil
Mucosas	Rosadas
TLLC (")	2 segundos

Pruebas Diagnósticas

Se realizó un desbride quirúrgico, retirando el tejido de granulación exuberante y se analizó a un estudio histopatológico para determinar el diagnóstico morfológico el cual fue dermatitis granulomatosa y fibrosante grave con tejido de granulación.

Pronóstico

Por el tiempo que llevaba la herida y la contaminación que tenía decidimos tener un pronóstico reservado.

Plan de Tratamiento

Se llevó a cabo el protocolo de la técnica de xenoinjertos de piel de tilapia

1. Una hora antes de la intervención quirúrgica se utilizó para el manejo del dolor, dosis completa de Flunixin Meglumine 1.1 mg/kg y premedicación dosis completa de Penicilina G procainica 20,000 UI/kg IM y Gentamicina 6.6 mg/kg IV, con la indicación de seguir administrando 3 días consecutivos.
2. Se rasuró la zona dejando un margen entre la herida y periferia de 2 cm, se administró xilacina al 10% (0.2 mg/kg – 1.1 mg/kg IV) para la tranquilización del paciente.
3. Se lavó con jabón quirúrgico la piel perilesional, se embrocó y se procedió a la desensibilización, realizando un bloqueo regional en anillo directamente en el área cercana al tejido dañado cuidando no lastimar los bordes de la herida con lidocaína al 2%
4. Se realizó un desbride quirúrgico, una vez controlada la hemorragia se colocó el xenoinjerto estéril de piel de tilapia (Pargo-UNAM) en forma de apósito en la herida.
5. Finalmente se hicieron recambios del xenoinjerto cada 7 días utilizando condicionamiento operante con refuerzo positivo.
6. Se tomaron fotografías de la lesión y posteriormente se midieron en cada recambio para observar su progreso utilizando el software Imagen J.

Xenoinjertos estériles de piel de tilapia (Pargo-UNAM) en el manejo de tejido de granulación exuberante en heridas de caballos

Progreso

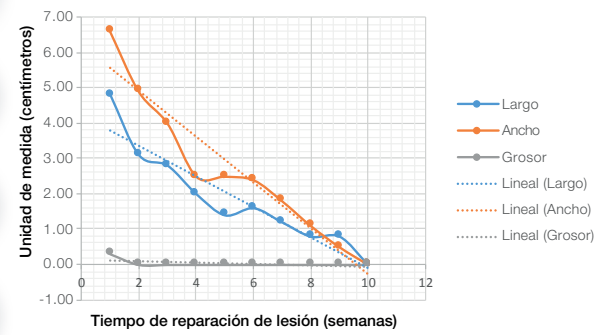


Tabla 1. Comportamiento de la contracción de la herida, disminución de largo y ancho, elaboración propia.

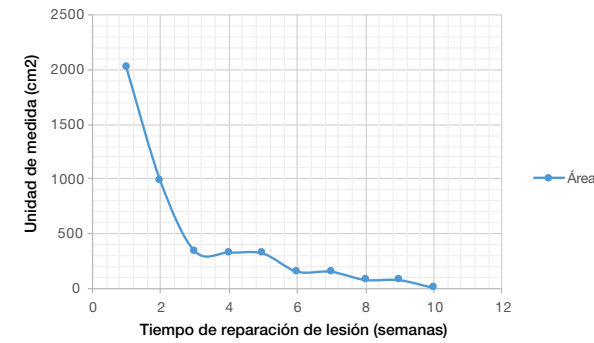


Tabla 2. Comportamiento de la contracción de herida, disminución del área, elaboración propia.




Figura 2. Secuencia de imágenes las cuales muestran la reparación de la herida con el tratamiento de xenoinjertos a través de las semanas, fuente propia.

Resultados

El paciente tratado no mostró signos de reacción alérgica en el sitio o alrededor de la herida, no presentó ardor ni prurito, no retiró por sí solo el vendaje, respetando los tiempos de cambio; Las medidas se tomaron semanalmente antes de cada recambio de xenoinjerto, en la tabla 3. Podemos observar las medidas desde la semana 1 donde inició el tratamiento hasta la semana 10 donde fue dado de alta el paciente. ▶

El aspecto de la herida mejoró en la semana dos (día 14), notándose una mejoría y una reducción enorme del perímetro de 2013.093 cm² a 337.119 cm², disminuyendo progresivamente hasta la semana nueve (día 63) obteniendo un perímetro de 70.378 cm² que al día 70 o semana diez se encontró el cierre completo de la herida y una cicatriz estética.

Caso 1

Semana	Área	Largo	Ancho	Grosor
1	2013.093	4.80	6.60	0.30
2	974.120	3.10	4.90	0.00
3	337.119	2.80	4.00	0.00
4	321.616	2.00	2.50	0.00
5	314.278	1.40	2.50	0.00
6	148.462	1.60	2.40	0.00
7	147.408	1.20	1.80	0.00
8	72.587	0.80	1.10	0.00
9	70.378	0.80	0.50	0.00
10	0.000	0.00	0.00	0.00

Cuadro 2. Datos completos del estudio, muestran el progreso de la reparación de la herida a lo largo del tratamiento el cierre (cm) por semana del largo fue de 1.7 cm a 0.3 cm y del ancho fue de 1.7 cm a 0.1 cm.

Caso 2

Historia clínica

Caballo Pura Sangre Inglés de 11 años, sin comorbilidades aparentes, llegó con uno de los tutores responsables de esta investigación, quien decidió sería candidato para el tratamiento de xenoinjertos de piel de tilapia; Presentaba una herida en la región de rodilla porción medial del miembro anterior derecho, al parecer provocada por un alcance del herraje del miembro posterior, con una evolución de 3 meses aproximadamente, tratada a base de lavados con jabón y vendajes a presión con ungüentos de marcas comerciales (Figura 3).




Figura 3. Paciente del caso #2, fuente propia.

Examen físico	Caso 2
Raza	Pura Sangre Inglés
Edad (años)	11
Sexo	Macho
Peso (kg)	550
Temperatura (°C)	36.5
FC (lpm)	30
FR (rpm)	10
MI	Normo motil
Mucosas	Rosadas
TLLC (")	2"

Cuadro 3. Parámetros fisiológicos del caso #2, elaboración propia.

Pruebas Diagnósticas

Se realizó un desbride quirúrgico retirando el tejido exuberante y se mandó analizar a un estudio histopatológico para determinar el diagnóstico morfológico el cual fue dermatitis granulomatosa y eosinofílica grave multifocal coalescente con presencia de tejido de granulación. ▶

PALABRAS CLAVE: piel de tilapia > tejido de granulación exuberante > xenoinjerto > heridas

Pronóstico

Por el tiempo que llevaba la herida y la contaminación que tenía decidimos tener un pronóstico reservado.

Plan de Tratamiento

Se llevó a cabo el protocolo de la técnica de xenoinjertos de piel de tilapia anteriormente mencionado.

Progreso

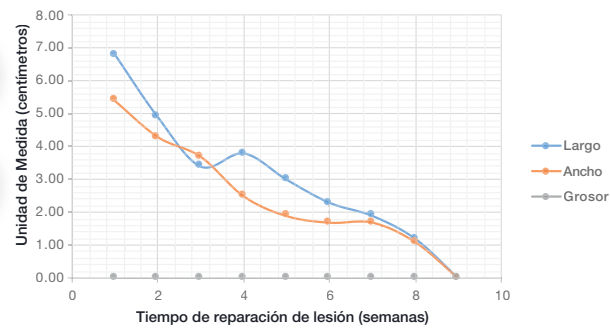


Tabla 3. Comportamiento de la contracción de la herida, disminución de largo y ancho, fuente propia.

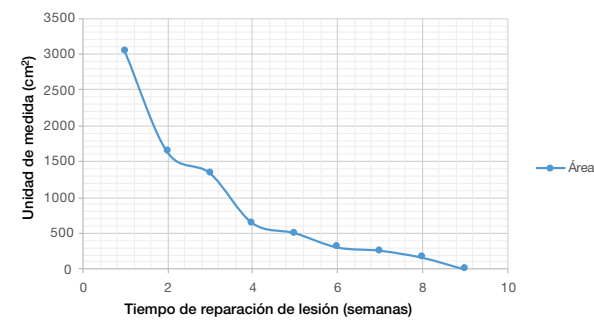
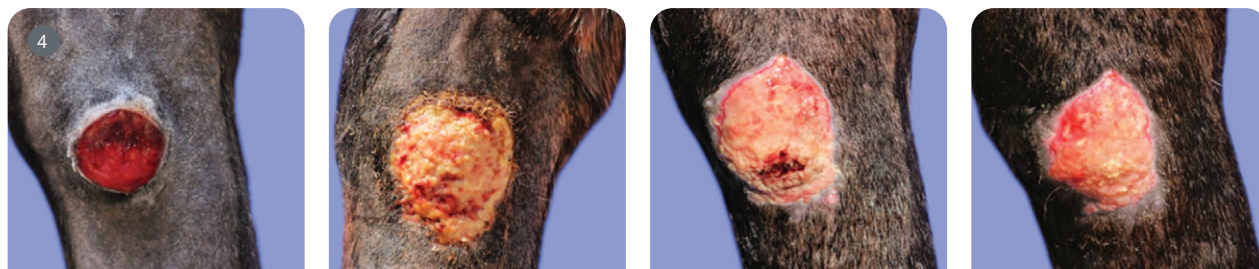


Tabla 4. Comportamiento de la contracción de herida, disminución del área, fuente propia.

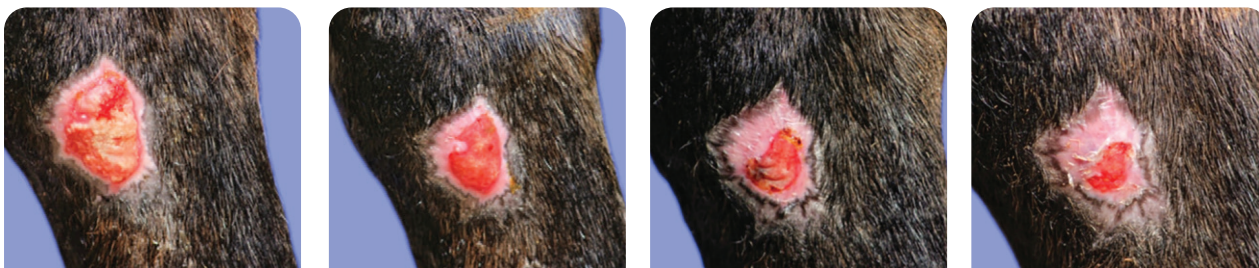

Semana 1

Semana 2

Semana 3

Semana 4

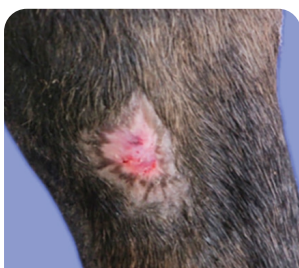

Semana 5

Semana 6

Semana 7

Semana 9



Semana 10

Figura 4. Secuencia de imágenes las cuales muestran la reparación de la herida con el tratamiento de xenoinjertos a través de las semanas, fuente propia

Resultados

El paciente tratado no mostró signos de reacción alérgica en el sitio o alrededor de la herida, no presentó ardor ni prurito, no retiró por sí solo el vendaje, respetando los tiempos de cambio; Las medidas se tomaron semanalmente antes de cada recambio del xenoinjerto, en la cuadro 4. Podemos observar las medidas desde la semana 1 donde inició el tratamiento hasta la semana 9 donde fue dado de alta el paciente. ►►

XLIV
Congreso anual
AMMVEE

Asociación Mexicana de Médicos Veterinarios Especialistas en Equinos A.C.

Oaxaca
22-24 Febrero 2023
Centro Cultural y de Convenciones de Oaxaca

PALABRAS CLAVE: piel de tilapia > tejido de granulación exuberante > xenoinjerto > heridas

Caso 2

Semana	Área (mm ²)	Largo (cm)	Ancho (cm)	Grosor (mm)
1	3039.875	6.80	5.40	0.00
2	1638.108	4.90	4.30	0.00
3	1345.457	3.40	3.70	0.00
4	646.931	3.80	2.50	0.00
5	506.378	3.00	1.90	0.00
6	306.322	2.30	1.70	0.00
7	261.478	1.90	1.50	0.00
8	162.995	1.20	1.10	0.00
9	0.000	0.00	0.00	0.00

Cuadro 4. Los datos completos del estudio, muestran el progreso de la reparación de la herida a lo largo del tratamiento el cierre (cm) por semana del largo fue de 1.9 cm a 0.4 cm y del ancho fue de 1.1 cm a 0.2 cm, fuente propia.

El aspecto de la herida mejoró en la semana dos (día 14), notándose una mejoría y una reducción enorme del perímetro de 3039.875 cm² a 1638.108 cm², disminuyendo progresivamente hasta la semana 8 (día 56) obteniendo un perímetro de 70.378 cm² que al día 70 o semana diez se encontró el cierre completo de la herida y una cicatriz estética.

Discusión

Las heridas de los miembros distales normalmente requieren tratamientos intensivos y costosos ya que factores de la lesión como: el tamaño, la movilidad, la deficiente irrigación sanguínea, la susceptibilidad a las infecciones, el tipo y la integridad de los tejidos subyacentes pueden interferir directamente con el proceso de curación como el desarrollo de tejido de granulación exuberante (Theoret, 2017).

La medicina regenerativa nos ha proporcionado nuevas terapias prometedoras para el tratamiento de heridas en équidos, como son: estructuras de matriz extracelular, ácido hialurónico reticulado, plasma rico en plaquetas, terapia con láser de bajo nivel y membrana amniótica alogénica (Pereira, 2017) el uso de la piel de tilapia (*Oreochromis Pargo-UNAM*) surge como un posible biomaterial utilizable para la bioingeniería gracias a sus características microscópicas similares a la estructura morfológica de la piel humana, predominando el colágeno de tipo I, demostrando alta resistencia y extensión a la tracción; La investigación en humanos ha generado resultados muy satisfactorios, estableciendo una alternativa eficaz, útil en varias áreas de especialización médica a menor costo (Pereira, 2017), fue así como surgió la inquietud hacia el funcionamiento del xenoinjerto en heridas con EGT para asegurar que el Xenoinjerto no fuera una fuente de contaminación para el lecho de la herida, se realizaron estudios microbiológicos mismos que indicaron la esterilidad del producto, una vez listo se prosiguió a su aplicación donde se encontró que tenía una fácil adhesión al lecho de la herida y una aceptación por el paciente observándolo cómodo y tranquilo cumpliendo con los recambios semanales. ▶



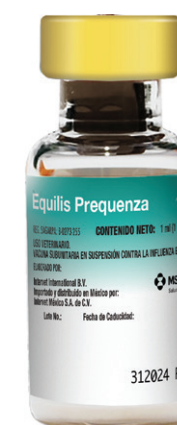Equilis® TE

Vacuna subunitaria para la inmunización activa de caballos y ponies contra el tétanos.

Reg. SAGARPA B-0273-257

Presentación: Caja con 10 frascos de 1 dosis cada uno
Suspensión inyectable clara translúcida
Cada dosis de 1 ml de EQUILIS® TE contiene:

Toxide tetánico: 40 Lf1
1 Equivalentes de floculación; corresponde a ≥ 30 UI / ml
Especie de destino: Equinos (caballos y ponies)



Equilis® Prequenza

Protección contra influenza equina.

Reg. SAGARPA B-0273-255

Presentación: Caja con 10 frascos de 1 sola dosis
Suspensión inyectable clara translúcida
Cada dosis de 1 ml de EQUILIS® PREQUENZA contiene:

Subunidades hemaglutinina/neuraminidasa purificadas de los virus de la Influenza Equina:
A/equino-2/Sudáfrica/4/03 50 AU¹
A/equino-2/Newmarket/2/93 50 AU

PALABRAS CLAVE: piel de tilapia > tejido de granulación exuberante > xenoinjerto > heridas

El cierre de una herida es aproximadamente 0.48 mm/semana en heridas de la región de metatarsos y 0.62 mm /semana en heridas del dorso, en el caso del tratamiento con xenoinjertos el cierre por semana varía de 1.9 a 0.1 cm siendo mayor al principio del tratamiento y disminuyendo paulatinamente la contracción dependerá del individuo y las características de la herida.

A pesar de la información obtenida se debe de investigar más sobre este tratamiento, siendo el objetivo de este estudio ser una referencia para futuras investigaciones sobre el tema.

Conclusiones

La piel de tilapia tuvo un buen comportamiento con las heridas tratadas, sin provocar prurito o reacciones alérgicas en los ejemplares, adhiriéndose fácil al lecho de la herida, sellándola herméticamente y evitando de esta forma la contaminación de la misma.

Los resultados obtenidos después del tratamiento fueron favorables y de gran importancia para el inicio de la investigación sobre xenoinjertos estériles de piel de tilapia PARGO-UNAM.

Declaración de interés.

Los autores reportan ningún conflicto de intereses. Los autores son los únicos responsables del contenido y redacción del artículo. ■



CELEBRAMOS
110
AÑOS



**• DESINFLAMATORIO • ANTISÉPTICO • CICATRIZANTE
ELABORADO CON INGREDIENTES ACTIVOS NATURALES.
PARA GOLPES, CONTUSIONES Y HERIDAS LEVES.**



DISPONIBLE EN:

amazon

www.laboratoriosordonez.com.mx



unguentodelatia



unguentoveterinariodelatia

REG. Q-0012-001 CONSULTE AL MÉDICO VETERINARIO





Bibliografía

1. A. Elce y yvonne, Schumacher Jim. Management of wounds of the distal extremities. In: Theoret Christine, Schumacher Jim editors. Equine wound management. Ames, Iowa: wiley blackwell, 2017.
2. Altamirano Arcos Carlos, Martínez Wagner Rogelio, Chávez Serna Enrique, Altamirano Arcos Christian, Espino Gaucin Israel, Nahas Combina Luciano. Cicatrización normal y patológica: una revisión actual de la fisiopatología y el manejo terapéutico. Revista Argentina de Cirugía Plástica, 2019, 25(1), 11-15pp.
3. Alves Nunes Negreiros Ana Paula, Júnior Lima Maciel Edmar, Piccolo Sarto Nelson, Miranda de Borges José Marcelo, Lina Quezado Maria Elisa y Júnior Ferreira Carlos Ernando Antônio. Study of tensiometric properties, microbiological and collagen content in Nile tilapia skin submitted to different sterilization methods, Ceará, Brazil: 2018, s.n.
4. Costa Odebrecht Behatriz, Júnior Lima Maciel Edmar, Fechine Francisco Vagnaldo, Alves Nunes Negreiros Ana Paula, Oliveira de Melo Miguel Marcos, Ribeiro Correia Wesley Lyeverton, et al. Treatment of a Traumatic Equine Wound Using Nile Tilapia (*Oreochromis niloticus*) Skin as a Xenograft, Acta Scientiae Veterinariae 48(Suppl 1): 506. Ceará, Brazil: 2020.
5. Auer A. Jörg, Stick A. John, Kümmerle M. Jan, Prange Timo. Equine Surgery, 5ª ed. St. Louis, Missouri: Elsevier, 2019.
6. Becker, Werner Patricia Marianne. Estudio retrospectivo de fichas clínicas de equinos con heridas, pacientes del hospital veterinario de la universidad austral de Chile durante los años 1992 al 2002, Valdivia, Chile: 2004, s.n.
7. Chaput B; Courtade Saïdi M; De Bonnecaze G; Eburderly H; Crouzet C; Chavoïn J.P; et al. Anomalías de la cicatrización. EMC Cirugía plástica reparadora y estética, 2012; 20(3), 1-13 pp.
8. Escobar Calixto Nicté-Há. Pargo-UNAM: una alternativa en el mundo de la acuicultura tropical, México: IICA. 2011
9. Fimbres Barcelo M, AZ Chandler, LV Schnabel. Clinical Trial - Use of equine amnion wound dressing (eAM) as source of extracellular matrix to heal distal limb wounds in horses, USA y Chihuahua: 2017, s.n.
10. Knottenbelt C. Derek. PASCOE'S Principles & Practice of Equine Dermatology. 2ª ed. Liverpool, UK: SAUNDERS ELSEVIER, 2009.
11. Kyung, Chae Jin, Hee Kim Jeong, Jung Kim Eun y Park Kun. Values of Patient and Observer Scar Assessment Scale to Evaluate the Facial Skin Graft Scar. Ann Dermatol, 2016, 28(5), 615-623 pp.
12. Lima Júnior Maciel Edmar, Filho de Moraes Manoel Odorico, Costa Almeida Bruno, Rohleder Pontes Vieira Andréa, Rocha Sales Becker Marina, Fechine Vagnaldo Francisco. Innovative Burn Treatment Using Tilapia skin as a Xenograft: A Phase II Randomized Controlled Trial. journal of burn care & research, 04 enero 2020.
13. Lott Robert, Tunnicliffe Janet, Sheppard Elizabeth, Santiago Jerry, Nasim mansoor Hladik Christa, et al. Practical Guide to Specimen Handling in Surgical Pathology, 2020, s.l.: national society for histotechnology.
14. Mayogoitia López Alfonso, Elizondo Valero Germán, Tavera Trigo Francisco J, Garrido Salas Gerardo, Racine Martínéz Isaac, Romero Romero Laura. Patología general veterinaria. 6ª ed. CDMX: UNAM secretaria de desarrollo institucional, 2018.
15. Orsini James, Divers J. Thomas. Equine Emergencies. 3ª ed. St. Louis, Missouri: Saunders ELSEVIER. 2017
16. Roberta Carneiro da Fontoura Pereira, Flávio Desessards De La Côte B, Karin Erica Latón B, Marcos da Silva Azevedo C, Miguel Gallio B, Camila Cantarelli B, Stefano Leite Dau B, Alfredo Skrebsky Cezar a, Maria Andréia Inkelmann, Evaluación de tres métodos de plasma rico en plaquetas para el tratamiento de heridas en la piel de las extremidades distales equinas, Journal of Equine Veterinary Science 72 (2019) 1-7.
17. Ross H. Michael, Wojciech Pawlina. Histología Texto y Atlas color con Biología Celular y Molecular. 5ª edición ed. Buenos Aires: 2012, editorial medica panamericana. 1%C3%ADmites-de-excel-1672b34d-7043-467e-8e27-269d656771c3 [Último acceso: 3 octubre 2021].
18. Salas González Raúl. Piel de cíclidos con utilidad en las quemaduras: Perspecticas en la Medicina, Ecuador: 2018, s.n.
19. Silva SC, Ríspolo VFP, Graner C, Sá LRM, Belli CB, Zoppa ALV. using tilapia skin (*Oreochromis niloticus*) as an occlusive biological curative in equine wounds. Short communication. 2019, 29 enero.
20. Scott W Danny, Miller H. William. Equine Dermatology. 2ª ed. Maryland Heights, Missouri: EISEVIER SAUNDERS, 2011.
21. Tian Zhou, Nanping Wang, Yang Xue, Tingting Ding, Xin Liu, Xiumei Mon y Jiao Sun. Development of Biomimetic Tilapia Collagen Nanofibers for skin Regeneration through Inducing Keratinocytes Differentiation and Collagen Synthesis of Dermal Fibroblasts, Shanghai, China: 2015, s.n.
22. Theoret Christine, Schumacher Jim. Equine Wound Management. 3ª ed. Iowa(Ames): Wiley Blackwell, 2017.